

# Связь абфракций с дисфункцией височно-нижнечелюстного сустава

**Константин Ронкин,**  
DMD, FLVI,  
Бостонский институт эстетической стоматологии

Среди симптомов и признаков дисфункции ВНЧС абфракции (клиновидные дефекты, дефекты некариозного происхождения в пришеечной области зубов) до сих пор являются предметом спора с точки зрения их этиологии.

Несмотря на большое количество опубликованных работ, показывающих связь абфракций с окклюзионными нарушениями<sup>1-9</sup>, на этот счет имеется и другая точка зрения.

## Абфракции

Исторически представление о дефектах твердых тканей некариозного происхождения в области шейки зубов ограничивалось абразивной теорией и травмой от зубной щетки<sup>10,11</sup>. Первое упоминание в литературе об этом относится к концу 18 века.<sup>12</sup> Форма дефекта дала и название – клиновидный дефект (рис. 1).

Однако, не все вопросы, связанные с абфракциями, могли быть объяснены «неправильным использованием жесткой зубной щетки». Например, непонятно, почему дефекты возникали на проксимальных или лингвальных поверхностях зубов, куда зубная щетка проника-

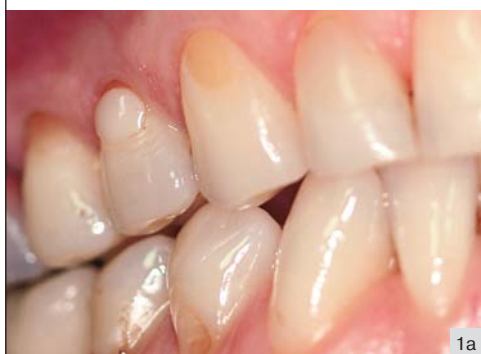ла с большим трудом. Или как клиновидный дефект мог возникнуть на пришеечной поверхности корня, покрытого десной. И почему абфракции возникали в определенной группе зубов, а не во всех, несмотря на то, что зубы мы чистим более или менее одинаково. И каким образом количество зубов с абфракциями значительно возросло, несмотря на повсеместную замену зубных щеток с жесткой щетиной на щетки с мягкой. Также теория травмы от зубной щетки не объясняет и тот факт, что в большинстве случаев средняя долговечность композитной реставрации клиновидного дефекта составляет один год в то время, как для разрушения

композитного материала зубной щеткой в экспериментальных условиях требуется значительно больше времени.

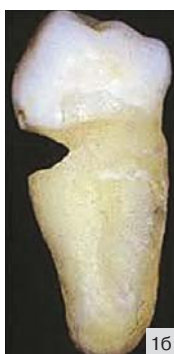Lee и Eakle в 1984 году опубликовали исследование о возможной роли стресса от напряжения на изгиб в пришеечной области зубов в этиологии абфракций<sup>13</sup>. В дальнейшем их предположение было неоднократно подтверждено исследованиями<sup>14,16</sup>, которые доказали, что абфракции возникают в результате биомеханического перенапряжения, связанного с избыточными окклюзионными силами при статическом сжатии (глотание, бруксизм) и динамической функции (жевание).

Рис 1а, б. Абфракции.

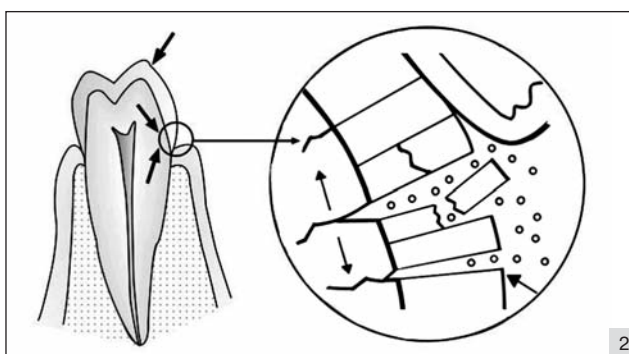
Рис. 2. Происходит выталкивание ионов кальция из кристаллической решетки гидроксилалюмината эмалевых призм. Иллюстрация Lee and Eakle.



1а



1б



2

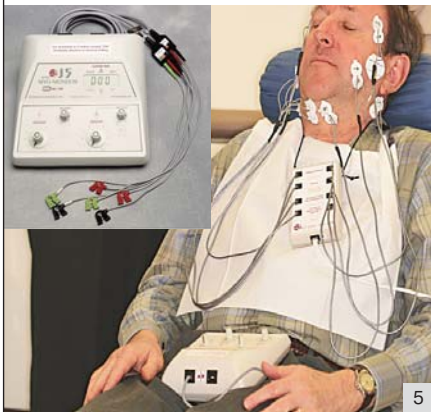
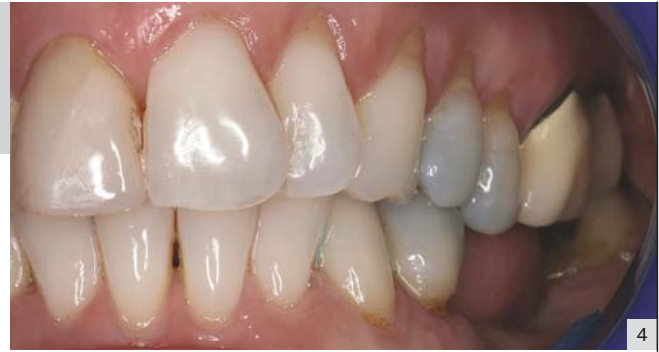
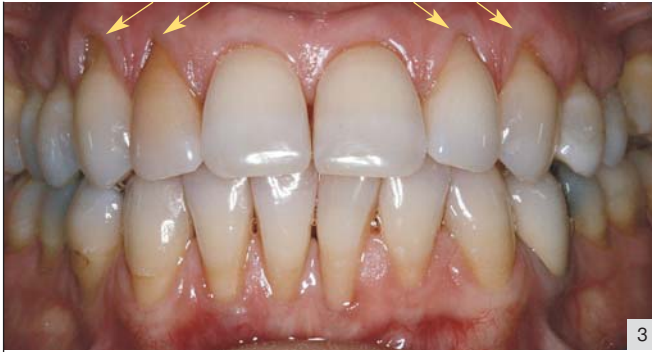Рис. 3. Рецессия десны в результате окклюзионной травмы

Рис. 4. Язык оказывает мощное латеральное воздействие на зубы, что увеличивает вероятность появления абфракций.

Рис. 5. Расслабление мышц с помощью электростимуляции миономонитором.

вестный как пьезо-электрический эффект. В результате этого процесса происходит выталкивание ионов кальция из кристаллической решетки молекул гидроксиапатита кальция эмалевых призм (рис. 2). Атипичные окклюзионные нагрузки связаны с действием на зуб латеральных сил, что приводит к перенапряжению твердых тканей зубов и тканей пародонта<sup>2</sup>. Зубы легко адаптируются к вертикальной нагрузке. При возникновении латеральной нагрузки, волокна периодонтальной связки и твердые ткани зубов подвергаются чрезмерному перенапряжению, стрессу и, как итог, разрушению эмали и, позже, дентина. По этой же причине рецессия десны часто сопровождает абфракции – эпителиальное прикрепление перемещается апикально от участка зуба, подверженного перегрузке в результате возникающего

Величина абфракции зависит от степени окклюзионного напряжения, продолжительности действия избыточных окклюзионных сил, их направления, частоты и места приложения. В результате атипичной окклюзионной нагрузки возникает напряжение на изгиб в области шейки зуба, постепенно развивается хроническая усталость в твер-

дых тканях зубов с последующим их разрушением в этой области. Современная теория объясняет этиологию абфракций как процесс разрушения эмалевых призм в результате пьезо-электрического эффекта. Под действием атипичных окклюзионных нагрузок в зубе возникает напряжение на изгиб, что вызывает электростатический процесс, из-

Рис. 6. Гнато- и миограмма пациента при определении физиологической траектории движения нижней челюсти и оптимальной окклюзии.

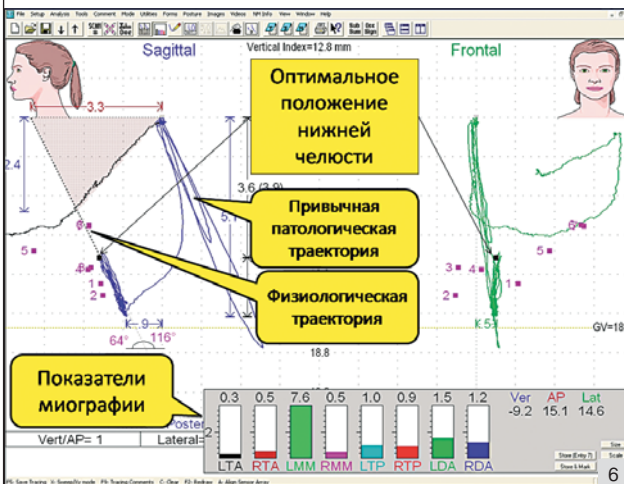
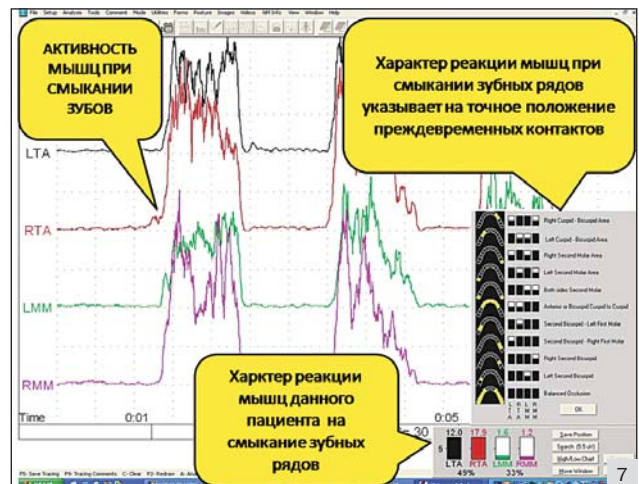


Рис. 7. Миографический скен, позволяющий по характеру реакции определенных мышц найти точное положение суперконтактов.



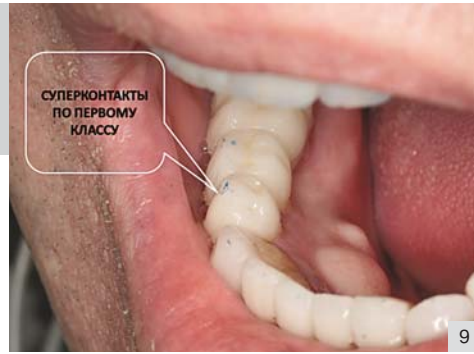
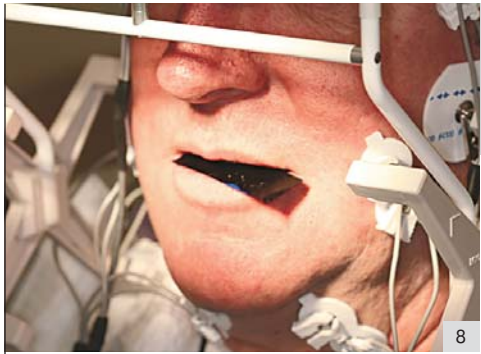


Рис. 8. После обнаружения положения суперконтакта, проводится его маркировка артикуляционной бумагой с помощью увеличения амплитуды колебания нижней челюсти под действием миомонитора.

Рис. 9. Маркированные суперконтакты (первый класс).

напряжения на изгиб (рис. 3). Другим признаком, который в большинстве случаев встречается при абфракции, является наличие жевательной (окклюзионной) фасетки, где происходит воздействие парафункциональной нагрузки на зуб (рис. 4).

Одним из факторов, который играет роль в происхождении абфракций, является парафункция языка. При недостаточном объеме полости рта (суженные челюсти, дистальное положение нижней челюсти, глубокий прикус) язык оказывает мощное латеральное воздействие на зубы, особенно при латеральном прокладывании его во время глотания и разговора<sup>15</sup>. Окклюзионная теория абфракции объясняет и форму дефекта. Спектральный анализ показал направление векторов напряжения в пришеечной области в зависимости от характера прилагаемой силы. При нагрузке на растяжение возникающий дефект имеет V-форму, при нагрузке на сжатие – С-форму.

Лечение абфракций, как правило, сводится к восстановлению зуба с помощью композитной или керамической реставрации. В любом случае, необходимо устранить окклюзионную травму, которая вызвала появление абфракции, и создать оптимальные окклюзионные контакты, устранив преждевременные контакты.

Поскольку абфракции часто встречаются у пациентов с окклюзионными проблемами, с дисфункцией ВНЧС, нарушением прикуса, неправильным положением нижней челюсти, их лечение предусматривает, прежде всего, восстановление оптимального положения челюсти и создание идеальной окклюзии. Методы нейромышечной стоматологии позволяют, расслабив мышцы головы и шеи с помощью электронейростимуляции (рис. 5), найти оптимальное положение нижней челюсти с помощью компьютерной гнато- и миографии (рис. 6).

В связи с тем, что, как правило, нижняя челюсть движется при от-

крывании и закрывании рта по патологической траектории, избирательная пришлифовка с целью устранения преждевременных контактов должна проводиться после расслабления мышц с помощью электронейростимуляции.

После 60 минут стимуляции тройничного, лицевого и добавочного нервов нижняя челюсть встает на физиологическую траекторию, и при закрывании рта под действием миомонитора (электронейростимулятора) (рис. 7) можно выявить истинные преждевременные контакты, вызвавшие появление окклюзионной травмы и абфракции. **М**

### Литература:

1. Black GV. Operative Dentistry: the pathology of the hard tissues of the teeth. London. Medico-Dental Publ; 1914:39-59,157.
2. Miller SC. Textbook of periodontia. Phila: Blakiston; 1950: 63.
3. Mannerberg, F. Appearance of tooth surface as observed in shadowed replicas: In various age groups, in long-term studies, after tooth-brushing, in cases of erosion and after exposure to citrus fruit juice., Sweden. CWK Gleerup – Lund; 1960:78.
4. Glickman I. Clinical periodontology. Phila: WB Saunders; 1965:101-3.
5. Sangnes G, Gjermo P. Prevalence of oral soft and hard tissue lesions related to mechanical toothcleansing procedures. Community Dent Oral Epidemiol 1976;4:77-83.
6. Yettram A, Wright K, Pickard H. Finite element stress analysis of the crowns of normal and restored teeth. J Dent Res 1976; 55:1004-11.
7. Alexander JF, Saffir AJ, Gold W. The measurement of the effect of toothbrushes on soft tissue. J Dent Res 1977;56:722-7.
8. McCoy G. Examining the role of occlusion in the function and dysfunction of the human mastication system. Dental Focus (Korean J of Dent) 1995;15:10-5.
9. Dawson PE. Evaluation, diagnosis, and treatment of occlusal problems. St Louis: CV Mosby; 1989:1-91
10. Volpe A, Mooney R, Zumbrunnen C, Stahl D, Goldman H. A long term clinical study evaluating the effect of two dentifrices on oral tissue. J Periodontol 1975;46:113-8.
11. Radentz WH, Barnes GP, Cutright DE. A survey of factors possibly associated with cervical abrasion of tooth surfaces. J Periodontol 1976;47:148-54.
12. Miller WD. Experiments and observations on the wasting of tooth tissue variously designated as erosion, abrasion, chemical abrasion, denudation, etc. Dental Cosmos 1970; XLIX:1-23.
13. Lee WC, Eakle WS. Possible role of tensile stress in the etiology of cervical erosive lesions of teeth. J Prosthet Dent. 1984; 52: 374-80.
14. Heymann HO, Sturdevant JR, Bayne S, Wilder AD, Sluder TB, Brunson WD. Examining tooth flexure effects. J Am Dent Assoc. 1991;122:41-7
15. Tepper HW. Tongue thrust correction in one easy lesson. Functional Orthod 1986; March/April:40-43
16. Grippo JO. Abfraction: a new classification of hard tissue lesions of teeth. J Esth Dent. 1991;3:14-8.

Доктор Ронкин проводит обучение по программам специализации в области эстетической и функциональной стоматологии.

#### Ближайшие семинары:

#### Лечение пациентов с патологией ВНЧС

(12-13 декабря 2010г., Москва и 29-30 января 2011г., С.-Петербург)

#### Диагностика окклюзионных нарушений, функциональная окклюзия в эстетической стоматологии (23-24 января 2011г.)

Внимание!!! Заканчивается набор на программу индивидуального обучения. Занятия начинаются в январе 2011 года.

Материал предоставлен Бостонским Институтом Эстетической Стоматологии Москва, Мичуринский пр., д.7, корп. 1, Тел.: (495) 514-3517, 644-4961; www.dental-spa.ru